

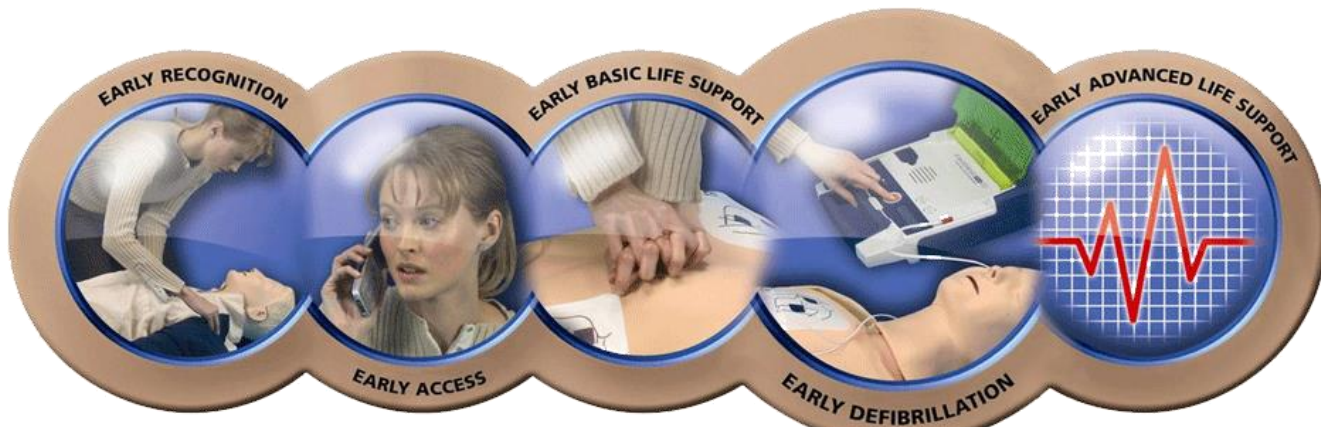# **AED – šťastný koniec napriek systému (kazuistika)**

**R.Koyš<sup>1</sup>, M.Lajčiaková<sup>1 2</sup>, P.Slobodník<sup>3</sup>**

**<sup>1</sup>KAIM UNM JLF UK Martin, <sup>2</sup>RLP Vrútky Falck-Záchranná a.s., <sup>3</sup>OHZ Sučany**

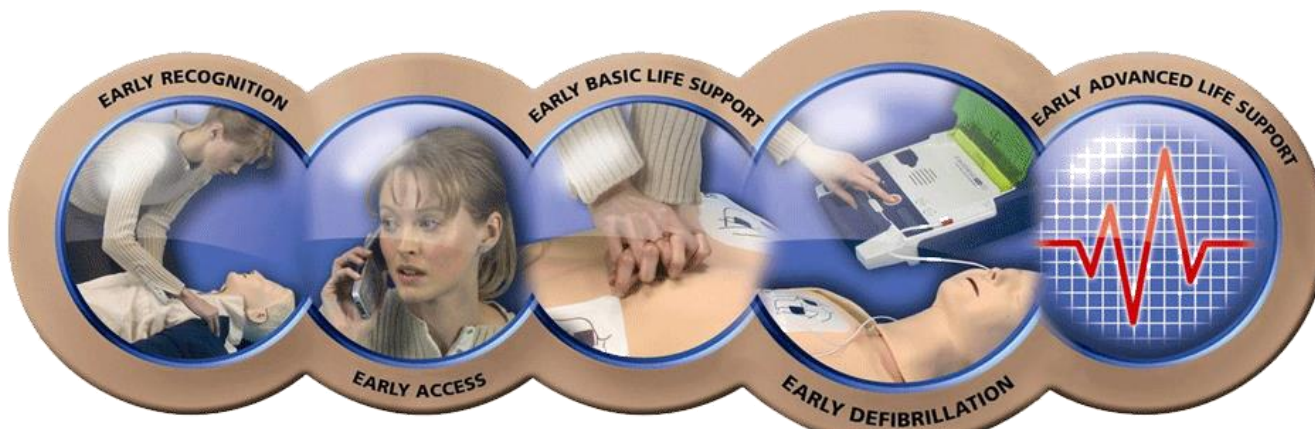# Muž, 1960

- OA: stav po kraniocerebrálnom poranení ľahkého stupňa 2010, inak bez významného predchorobia
- .... v auguste 2016 počas zápasu plážového volejbalu na ihrisku GBAS odpadol, spoluhráči začali ihneď po zistení neprítomnosti dýchania vykonávať u postihnutého základnú resuscitáciu



# Priebeh udalosti

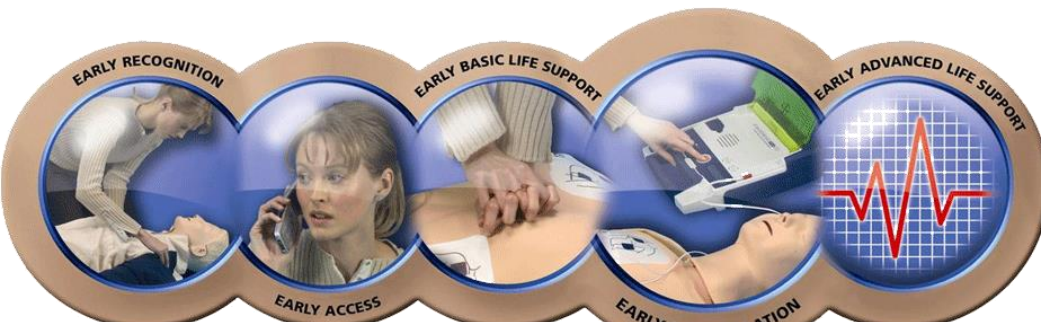- okamžite bola volaná tiesňová linka 155
- súčasne volané aj na dispečing Obecného hasičského zboru (OHZ) v Sučanoch
- OHZ Sučany disponuje 2 AED prístrojmi vo výjazdových vozidlách, zaškolení pracovníci, 24- hodinová pohotovosť





# Výjazd OHZ Sučany

- sídlo OHZ – 1,3 km od miesta zásahu (ihrisko GBAS), 2 min v bežnej prevádzke
- hasičskí záchranári boli na mieste 2 minúty po nahlásení udalosti, pokračovali v KPR s použitím AED, ktorý 3x indikoval výboj
- po treťom výboji došlo k obnoveniu spontánneho efektívneho obehu



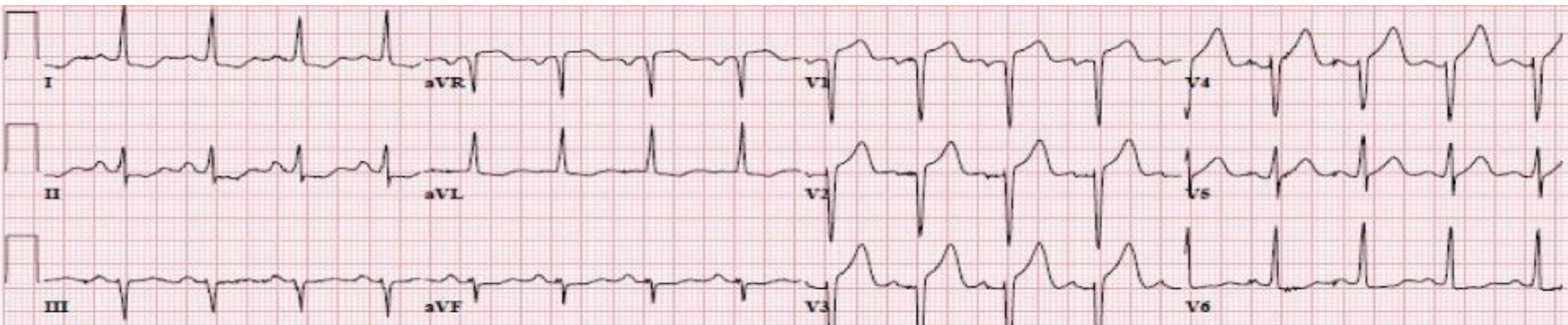
# Dojazdový čas RLP Vrútky

- vzdialenosť stanice RLP od miesta zásahu 9,1 km, čas dojazdu v bežnej premávke 13 min
- príchod RLP 8 minút po príchode hasičských záchranárov
- prevzatie pacienta, poresuscitačná starostlivosť



# Stav pacienta pri príchode RLP

- GCS 6b, neosloviteľný, izokória, 3mm, FR výbavná bilat., na algický stimul reagoval necielenými pohybmi končatín symetricky, dýchacie cesty udržiaval priechodné, obranné reflexy prítomné
- spontánne ventilujúci, SpO2 85%, Krvný obeh bez podpory vazoaktívnych látok, TK 127/80. P 100/min, EKG SR, bez porúch rytmu, elevácie ST segmentu v oblasti prednej steny



# Liečba

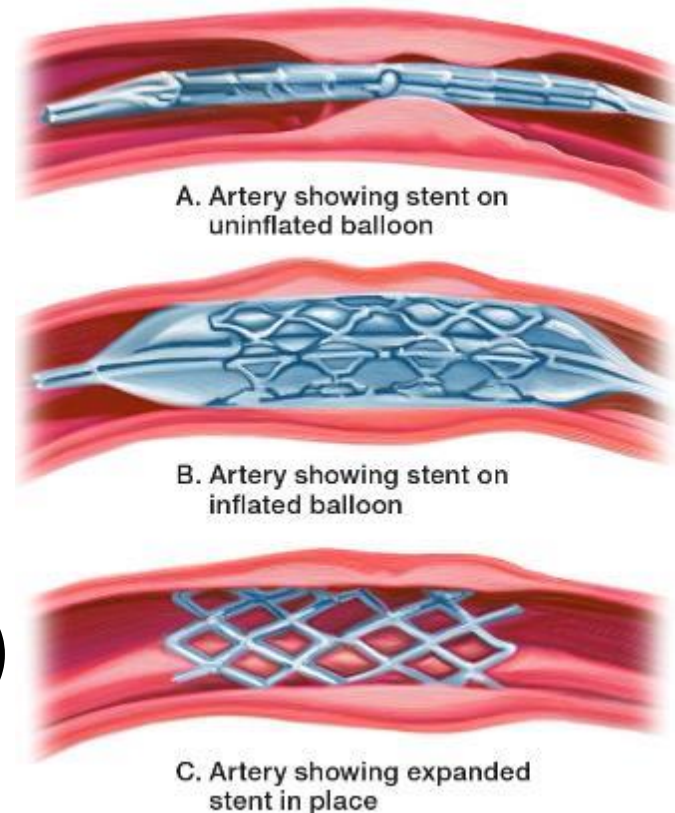
- po podaní anestetík zaintubovaný, UPV, zavedená NGS a podaná liečba podľa protokolu pri akútnom STEMI, počas transportu kontinuálna sedácia pacienta





# Smerovanie pacienta

- pacient prevezený na zákrokovú sálu  
Oddelenia invazívnej kardiológie  
UNM Martin
- vykonaná urgentná koronarografia  
s nálezom uzáveru RIA (ramus  
interventricularis anterior) ľavej  
koronárnej tepny
- vykonaná perkutánna koronárna  
intervencia (PCI) a zavedené 2 DES  
( lieky uvoľňujúce koronárne stenty)





# Priebeh hospitalizácie

- po výkone pacient prijatý na LČ KAIM UNM, kde bolo pokračované v komplexnej poresuscitačnej starostlivosti
- nasledujúci deň pacient odtlmený, prevedený na spontánnu ventiláciu
- po extubácii bol pacient pri vedomí, pretrvával stav zmätenosti, kardiopulmonálne bol kompenzovaný
- na tretí deň bol pacient orientovaný osobou a miestom, mierne dezorientovaný časom, na udalosti krátko pred infarktom si nespomínal

# Priebeh hospitalizácie

- v stabilizovanom stave preklad na koronárnu jednotku 1. Internej kliniky
- na 10. deň po príhode bol pacient prepustený domov kardiopulmonálne plne kompenzovaný, bez akéhokoľvek neurologického deficitu

**Šťastný příběh...**

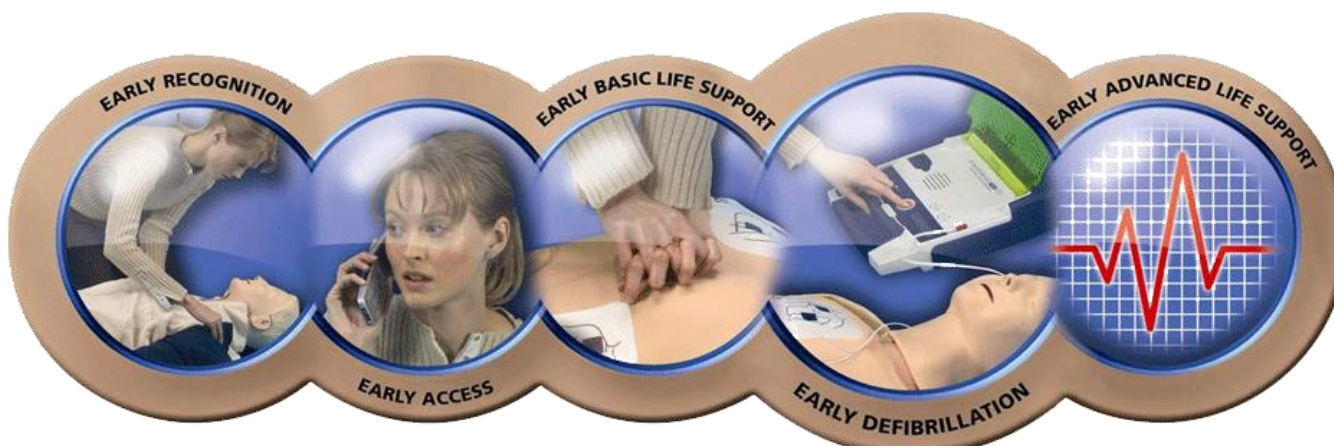

## ...napriek systému

- pacient bez neurologického deficitu vďaka duchaprítomnosti svedkov kolapsu pacienta, okamžite zahájenej laickej resuscitácii a rýchlemu príchodu hasičských záchranárov OHZ Sučany s AED
- krajské operačné stredisko ZZS nepodáva informáciu o prebiehajúcej resuscitácii subjektom, ktoré sú vybavené prístrojom AED a sú v blízkosti s argumentáciou, že tak nemôže urobiť, pretože nie sú súčasťou systému zdravotníckej záchranej služby

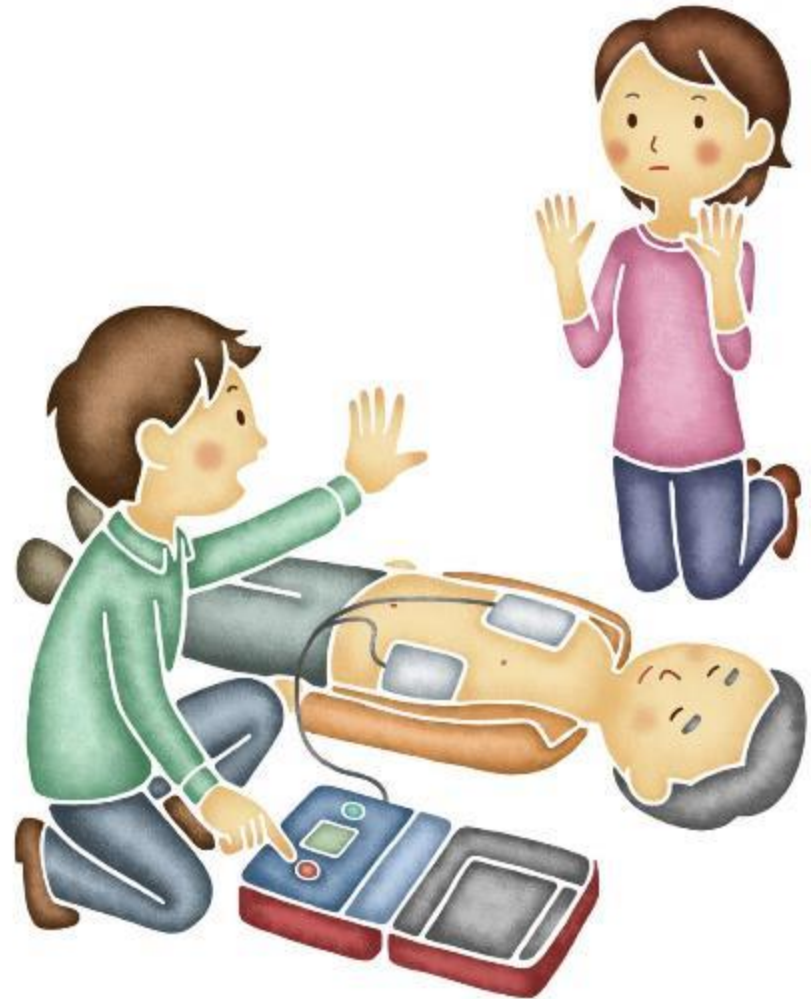# Pokúsme sa to zmeniť

- pretrváva problém zapojenia laikov, školených dobrovoľníkov alebo poskytovateľov predlekárskej prvej pomoci, ktorí disponujú prístrojom AED alebo sa nachádzajú v jeho blízkosti, do systému prvotného zásahu pri pomoci postihnutým s náhlým zastavením obehu



# Pokúsme sa to zmeniť

- je tu nemalý ľudský aj technický potenciál, ktorý sa z nepochopiteľného dôvodu stále nevyužíva pri situáciách priameho ohrozenia ľudského života a nesmiernej dôležitosti každej jednej minúty





Musíme si pomáhat 😊



**Ďakujem za pozornosť**